

УДК: 616.31-089+616.314.17-008.1:612.112.91:577.1

Экспериментальное обоснование применения биологических и синтетических остеопластических материалов при хирургическом лечении генерализованного пародонтита

В.Н. Кириченко, Н.В. Марченко

*Государственное учреждение «КГМУ имени С.И. Георгиевского», г. Симферополь.***Ключевые слова:** экспериментальный пародонтит, хирургическое лечение, остеопластические материалы, лоскутные операции

Научно-практическое направление, связанное с оптимизацией процессов репаративного остеогенеза альвеолярного отростка после хирургического лечения генерализованного пародонтита (ГП), остается одним из наиболее актуальных в хирургической стоматологии [1].

Исследование направлено на оптимизацию процесса остеорепаляции посредством заполнения костных дефектов материалами, которые способствуют восстановлению объемов и улучшению структуры кости [2].

Эффективным остеопластическим материалом (ОМ), по данным ряда авторов, является гидроксипатит кергап-ткф ипл в виде пасты. За счет его химического состава и строения создаются условия для ремоделирования альвеолярной кости. Вместе с тем, препарат не обладает выраженным остеорепаративным действием в связи с отсутствием в его составе биостимулирующих компонентов. Более эффективным для пародонтологии оказалось использование КЕРГАП в комбинации с мембранами, способствующими направленной тканевой регенерации (НТР) [3].

Перспективным для НТР является использова-

ние твердой оболочки головного мозга (ТОГМ), что обусловлено ее слабо выраженной иммуноспецифичностью, устойчивостью к аутолитическим процессам и инфекции, высокой репаративной способностью [4].

Целью исследования явилось проведение сравнительного анализа морфологических изменений, определение сроков биодеградации и особенностей влияния на ткани пародонта ТОГМ в сочетании с КЕРГАП.

Материал и методы

Эксперимент выполнен на 36 беспородных собаках. Экспериментальный пародонтит (ЭП) воспроизводился в соответствии с рекомендациями В.В. Паникаровского (1984). После проявления клинических и рентгенологических признаков пародонтита животные включались в повторный опыт. Хирургическое лечение ЭП у животных заключалось в проведении под внутрибрюшинным гексеналовым наркозом лоскутной операции по методике Vidman-Neuman с использованием измельченной ТОГМ (1-я серия) и пасты КЕРГАП-ТКФ ИПЛ (2-я серия).

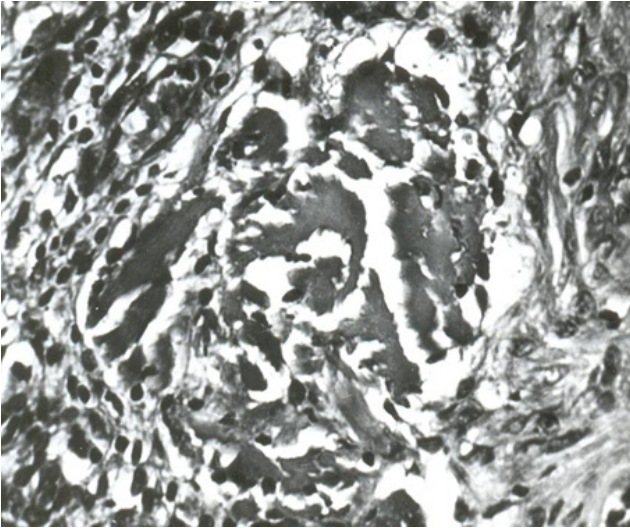


Рис. 1. Клеточная резорбция фрагментов ТОГМ. Опыт №1. Микрофото: об. 20, ок. 10. 7 суток. Окраска по Ван-Гизону. 3-я группа.

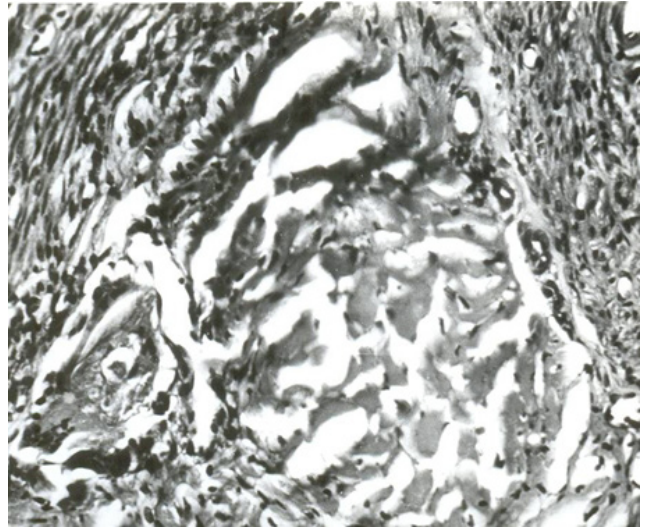


Рис. 2. Внеклеточное рассасывание фрагментов ТОГМ. Опыт №1. Микрофото: об. 20, ок. 10. 7 суток. Окраска по Ван-Гизону. 3-я группа.



Рис. 3. Вращение клеток фибробластического ряда по периферии пластического материала. Опыт №9. Микрофото: об. 20, ок. 10. 14 суток. Окраска по Ван-Гизону. 3-я группа.




Рис. 4. Формирование костных балок. Опыт №9. Микрофото: об. 20, ок. 10. 30 суток. Импрегнация по Е.В. Рассказовой. 3-я группа.

В 3-й серии опытов использовали ТОГМ в сочетании с КЕРГАП-ТКФ ИПл в пропорции 40%:60%. Материал покрывали мембраной из ТОГМ, что препятствовало его вымыванию и сохраняло биологические свойства каждого из компонентов. Слизисто-надкостничные лоскуты сближали до сопоставления и фиксировали швами. Животных выводили из опыта на 3, 7, 14, 30 сутки после операции. Отделяли оперированные ткани и производили их посмертную рентгенографию. Морфологически изучали соединительнотканые структуры, гистотопографию мукополисахаридов, гликогена, ферментов. Микроскопически – структуру тканей и трансплантационного материала в разные сроки после операции.

Результаты и обсуждение

В первые дни после операции, во всех трех сериях опытов нанесенная хирургическая травма усиливала воспалительно-дистрофические изменения и циркуляторные расстройства. Их ликвидация и нор-

мализация тканевой гипоксии протекали в группах сравнения с существенными различиями.

В 3-й серии опытов процесс разрушения мембраны из ТОГМ в тканях пародонта происходил последовательно, включая этапы расслоения, фрагментации, клеточную резорбцию и внеклеточное рассасывание (рис. 1, 2).

При этом воспалительный компонент был выражен минимально, преобладали признаки активации фибробластической реакции и фибриллогенеза с формированием полей рыхлой неоформленной соединительной ткани, обильно васкуляризированной (рис. 3).

По мере созревания она сохраняла сосудистый бассейн, обеспечивая достаточную трофику тканей пародонта в зоне оперативного вмешательства. Отмечено образование остеобластов по ходу уплотняющихся коллагеновых волокон с последующим формированием костных балок (рис. 4).

В 1-й серии опытов морфогенез сохранял те же закономерности, характеризовался большей вы-

раженностью воспалительного компонента. Темпы клеточной резорбции были более замедлены. Наблюдалось формирование единичных остеобластных структур, расположенных хаотично.

Более выраженные лимфомакрофагальные реакции наряду с формированием рыхлой неоформленной ткани с очагами грануляций и последующим ее преобразованием в плотную рубцовую ткань отмечались в опытах 2-й серии. Присутствовали мелкоочаговые лимфогистиоцитарные инфильтраты с сопутствующими циркуляторными расстройствами. Признаков остеогенеза в предусмотренные сроки наблюдений не отмечалось.

Таким образом, при сочетанном применении в качестве ом ТОГМ и КЕРГАП, а также мембраны из ТОГМ отмечалось угасание циркуляторных расстройств и воспалительно-экссудативных изменений к концу 1-й недели после операции. При использовании измельченной ТОГМ отмечали ее некоторый избыток, а КЕРГАП – недостаток, что создавало условия для более продолжительного сохранения воспалительных реакций.

Комплексный клинический анализ течения воспалительно-дистрофических изменений в тканях пародонта, а также оценка циркуляторных расстройств и репаративно-восстановительных процессов в условиях экспериментального пародонтита дает возможность заключить, что наиболее полноценно восстановительные реакции протекают в тканях пародонта при использовании ТОГМ в

сочетании с КЕРГАП-ТКФ ИПЛ.

Вывод

Результаты проведенного морфологического исследования показывают преимущества сочетанного использования биологических (ТОГМ) и синтетических (КЕРГАП-ТКФ ИПЛ) Ом при хирургическом лечении экспериментального пародонтита. Этот факт подтвержден более быстрым угасанием местных циркуляторных расстройств и воспалительно-экссудативных изменений к концу первой недели после операции.

Литература

1. Білоклицька Г.Ф. Клініко-біохімічна ефективність використання препарату фтору в комплексному лікуванні хворих на генералізований пародонтит / Г.Ф. Білоклицька, Г.В. Погребняк, Джафар Халл // Імплантологія, пародонтологія, остеологія.-2008.-№4 (12).-75 с.
2. Павленко А.В. Применение остеопластических материалов и обогащенной тромбоцитами плазмы в целях повышения эффективности лоскутных операций при лечении генерализованного пародонтита / А.В. Павленко, П.А. Буфорова // Современная стоматология.-2006.-№3.-С.45-48.
3. Алексашина П.П. Хирургические методы лечения пародонтита препаратами на основе гидроксиапатита / П.П. Алексашина, В.С. Агапюк, О.Ф. Гусев // Стоматология: сб. тезисов. М.: Москва, 2000. С.159-160.
4. Марченко Н.В. «Использование нитей из твердой оболочки головного мозга при хирургическом лечении пародонтита» // Сборник материалов: Курорты, медицина в меняющемся мире, современные технологии, формы сотрудничества.-Евпатория, 1996.-С.111-116.

Експериментальне обґрунтування застосування біологічних та синтетичних остеопластичних матеріалів при хірургічному лікуванні генералізованого пародонтиту

В.М. Кириченко, Н.В. Марченко

В статті приведені результати морфологічного аналізу змін, що відбуваються в тканинах пародонту після хірургічного лікування експериментального пародонтиту при місцевому ізольованому та сполученому використанні ТОГМ і кергап-ткф іпл, а також вивчені строки біодеградації та особливості їх впливу на тканини пародонту.

Застосування запропонованого нами способу хірургічного лікування ЕП сприяло оптимізації умов для перебігу репаративних процесів, що проявлялося формуванням у ділянках лакунарної остеорезорбції грубоволокнистої кістки та зрілих кісткових структур з остеонами, що чітко диференціюються.

Ключові слова: експериментальний пародонтит, хірургічне лікування, остеопластичні матеріали, клаптеві операції.

Experimental substantiation of biological and synthetic osteoplastic materials use at surgical treatment of general periodontitis

V.N. Kirichenko, N.V. Marchenko

There are results of morphological analysis of changes, that happened at parodont surgical treatment of experimental periodontitis in case of local single and combined usage of tinned firm environment of a brain and preparation KERGAP at this article, and the duration of biodegradation and features of noticed bioplastic materials influence to the parodontal tissues.

The usage of our supplied way of surgical treatment experimental periodontitis helped to optimize the condition for reparatory processes, that appears by formation rough fiber bone and mature bone structure with clear differentiated osteons.

Key words: generalized periodontitis, surgical treatment, osteoplastic materials, flap surgeries.