

УДК: 616.36-004:616-08:615

Опыт применения такролимуса при первичном билиарном циррозе. Клиническое наблюдение.

И.Л. Кляритская, Е.В. Максимова

*ГУ «Крымский государственный медицинский университет им. С.И. Георгиевского», Симферополь***Ключевые слова:** первичный билиарный цирроз, такролимус, програф, лечение

Первичный билиарный цирроз (ПБЦ) – хроническое заболевание, характеризующееся необратимым прогрессирующим разрушением внутрипеченочных желчных протоков в результате возникновения в них воспалительного процесса [1]. Эти патологические изменения становятся причиной застоя желчи (холестаза) и значительного нарушения функции печени (печеночной недостаточности) [2].

Впервые заболевание было описано Аддисоном и Галлом в 1851 г., а затем — Ханом [3]. Из-за высокого уровня холестерина в сыворотке и наличия ксантом на коже заболевание стали называть ксантоматозным билиарным циррозом [4]. Термин «первичный билиарный цирроз» предложили Аренс и соавт. Этот термин не совсем точен, так как на ранних стадиях заболевания узлы регенерации не выявляются и цирроза ещё нет. Более правильным было бы название «хронический негнойный деструктивный холангит», однако оно не вытеснило общепринятый термин «первичный билиарный цирроз» [5].

Средняя распространенность ПБЦ составляет 40-50 случаев на 1 млн взрослого населения [6]. Заболевание описано практически во всех географических регионах. Встречается преимущественно у женщин (соотношение пораженных мужчин и женщин составляет 6:10 соответственно) среднего возраста (35-60 лет) и может иметь семейный характер. Вероятность развития болезни у ближайших родственников в 570 раз выше, чем в популяции [7]. Ежегодно ПБЦ заболевают от 4 до 15 человек на 1 млн жителей [8].

Приведенное ниже клиническое наблюдение демонстрирует пример последовательного диагно-

стического поиска и успешного лечения пациентки с первичным билиарным циррозом с помощью иммуносупрессивной терапии.

Больная Т., 44 лет, впервые поступила в гастроэнтерологическое отделение КРУ «КБ им. Н.А. Семашко» в июле 2008 года с жалобами на выраженный кожный зуд, тошноту, снижение аппетита, снижение массы тела на 15 кг за последние 8 мес., общую слабость, бессонницу.

Из анамнеза жизни: в 1992 году – первые роды со стимуляцией, после чего у пациентки появились жалобы на повышенную пигментацию, периодическое появление мелкоточечной сыпи на разных участках тела, повышенную утомляемость, связанную с физическим перенапряжением. В 1994 году пациентке устанавливается диагноз: Синдром Штейна-Левенталя (синдром поликистозных яичников) – и назначается комбинированный гормональный препарат, содержит ципротерон ацетат и этинилэстрадиол – Диане-35, который она принимает на протяжении 6 лет – с 1994 по 2000 год. В 2003 году для сохранения беременности пациентке назначается синтетический аналог прогестерона – Утрожестан. В 2004 году после 2 родов у пациентки развивается крапивница, с этого же времени на протяжении нескольких лет она принимает Левоноргестрел – лекарственное средство, обладающее выраженной прогестагенной и антиэстрогенной активностью. В 2005 году на фоне внутривенного введения тиосульфата натрия (по поводу мелкоточечной сыпи) у пациентки развивается отек Квинке. 02.06.2006 при проведении гистероскопии устанавливается диагноз: Синдром Ашермана. Синехии цервикального канала.

Пациентка считает себя больной с 26.06.06, когда

Результаты лабораторных методов исследования в мае 2007 г.

| ОАК (10.05.2007) | Биохимическое исследование крови (22.05.07) |
|---|---|
| Hb-127 г/л | ГГТ – 245 МЕ/л (N до 38 МЕ/л) |
| Эр.-4,2x10 Т/л | ЩФ – 315 МЕ/л (N до 105 МЕ/л) |
| ЦП-0,91 | Общий ХС - 4,89 ммоль/л |
| Ле-4,3 x10 Г/л | ХС ЛПВП – 2,04 ммоль/л |
| СОЭ-33 мм/ч | ХС ЛПНП – 0,54 ммоль/л |
| п/я – 5% | В-липопротеиды – 30,0 у.е. |
| с/я – 64% | Билирубин общий – 19,6 мкмоль/л |
| э.-2% | Билирубин прямой - 5,6 мкмоль/л |
| л.-20% | Билирубин непрямой – 14,0 мкмоль/л |
| м.-9% | АЛТ – 311 МЕ/л (N до 41 МЕ/л) |
| | АСТ – 233 МЕ/л (N до 40 МЕ/л) |
| | Тимоловая проба – 7,09 ед. (N 0-4 ед.) |
| Маркеры вирусных гепатитов (20.05.2007): результат отрицательный | |
| Маркеры аутоиммунных гепатитов (АИГ) и первичного билиарного цирроза (ПБЦ) (18.05.2007): результат отрицательный. | |

была произведена лапароскопия по поводу разрыва кисты яичника. Тогда, впервые, при биохимическом исследовании было отмечено повышение уровня трансаминаз: АЛТ до 91,9 МЕ/л (N до 41МЕ/л), АСТ до 72,7 МЕ/л (N до 40 МЕ/л) – и щелочной фосфатазы (ЩФ) до 643 МЕ/л (N до 105 МЕ/л). Спустя 1 месяц (12.07.2006) – при сроке беременности 6 недель на фоне выраженного токсикоза пациентка была вынуждена сделать аборт; была произведена вакуум-экстракция плода. Еще через 1 месяц (13.08.06) в связи с появившимися резкими болями внизу живота в Египте (по месту жительства мужа) было проведено выскабливание полости матки и удаление

канала проводится гистероскопия и рассечение синехий. В январе 2007 года пациентка прошла плановое обследование перед планируемой операцией по поводу пупочной грыжи, обнаружено повышение уровня трансаминаз: АЛТ до 2,5 ммоль/л (N 0,1-0,68), АСТ до 0,78 ммоль/л (N 0,1- 0,68). Кроме того, прошла обследование на маркеры вирусных гепатитов: результат отрицательный. Спустя несколько месяцев (с мая 2007 года) к выше перечисленным жалобам присоединяется выраженный кожный зуд, на подошвах и ладонях, возникающий преимущественно в ночное время. Принимала супрастин – без эффекта. На фоне внутривенного введения дексаме-

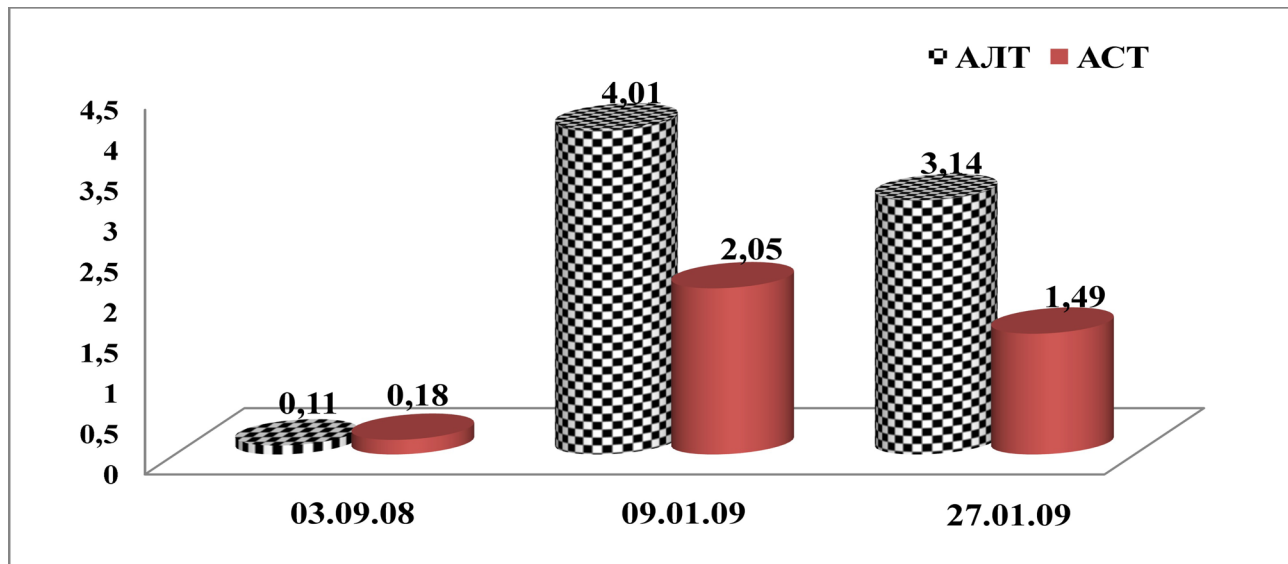


Рис.1 Динамика АЛТ, АСТ во время госпитализации

остатков плода. В послеоперационном периоде пациентке были назначены антибиотики (Ципролет внутривенно) и противогрибковые свечи – Микожинакс. С этого периода времени у пациентки отмечается нарушение менструального цикла (отсутствуют менструации), и с целью стимуляции функции яичников назначается Дуфастон – прогестаген, аналог натурального прогестерона. 05.11.06 по поводу синдрома Ашермана, синехий цервикального

тазона зуд исчезает. В этот период времени прошла комплексное клиничко-лабораторное исследование, результаты которого представлены в табл.1.

В сентябре 2007 года отмечается усиление зуда, однако внутривенное введение дексаметазона уже не приносит облегчения, и зуд сохраняется. Положительная динамика с уменьшением зуда развивается на фоне внутривенного назначения дипроспана. 06 октября 2007 года произведена лапаротомия и ре-

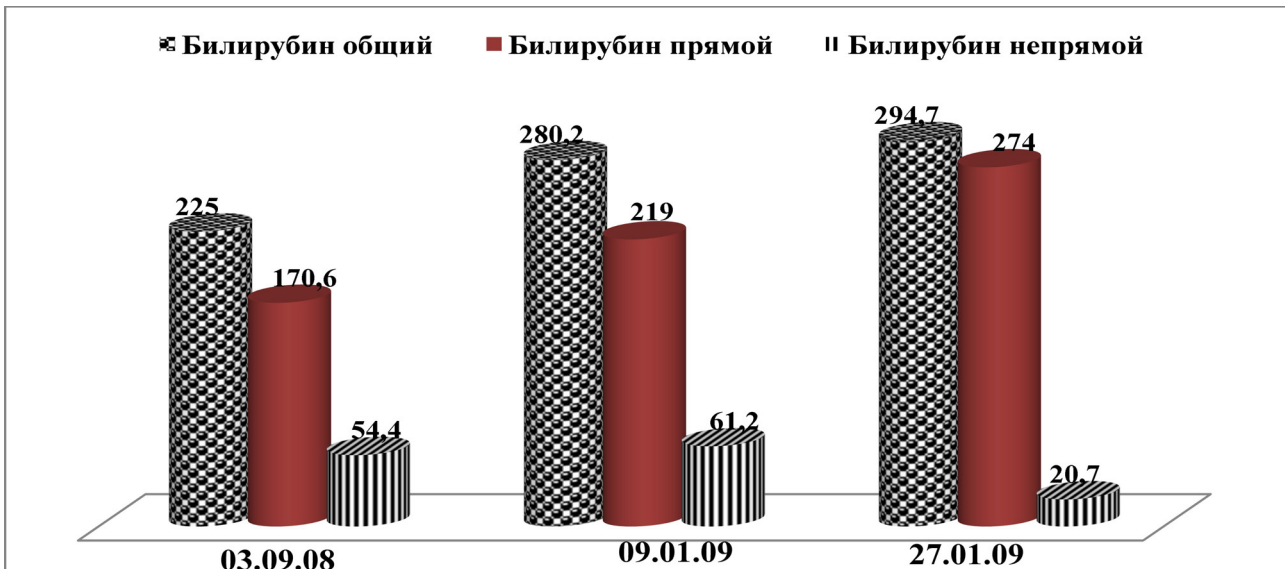


Рис.2 Динамика билирубина во время госпитализации

зекция обоих яичников в 7 городской больнице по поводу разрыва кисты правого яичника, кистозной дегенерации левого яичника. В послеоперационном периоде были назначены антибиотики (гентамицин, цефалоспорины) и дуфастон, которые пациентка принимала на протяжении 10 дней. На фоне лечения появилась иктеричность склер, повысился билирубин до 30 мкмоль/л. В декабре 2007 года об-

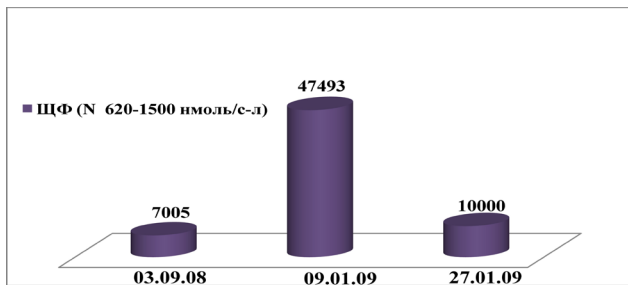


Рис.3 Динамика щелочной фосфатазы во время госпитализации

следовалась по месту жительства мужа (в Египте): маркеры вирусных гепатитов – отрицательные. В феврале 2008 года отмечается возобновление зуда, в связи с чем пациентка госпитализируется в терапевтического отделения клиники КГМУ им. С.И. Георгиевского к гастроэнтерологу (стационарное лечение с 26.02.08 по 21.03.08). Данные лабораторных методов обследования: ОАК: Нb-116 г/л, Эр.- 3,8 x 10¹²/л, ЦП – 0,9, Ле – 3,8 x 10⁹/л, СОЭ – 27 мм/ч, Тр. – 260 x 10⁹/л, п/я – 6%, с/я – 37%, э. – 3%, л. – 45%, м. – 9%. Биохимическое исследование крови: ЩФ при поступлении – 1428 (N 110-290) МЕ/л, ЩФ при выписке – 7056 (N до 2100) нмоль/л, билирубин общий – 60,9 мкмоль/л, билирубин прямой – 42,1 мкмоль/л, билирубин непрямой – 18,4 мкмоль/л, АЛТ – 57,1 (N до 49) МЕ/л, АСТ – 61,9 (N до 49) МЕ/л, холестерин общий – 7,62 ммоль/л. Сахар крови – 4,1 ммоль/л. Анализ крови на маркеры вирусных гепатитов, АИГ и ПБЦ – отрицательный. Церулоплазмин – в пределах нормы. ФГДС: Заключение: Единичные эрозии тела желудка. Эритематозная гастропатия.

Биоптатный тест на НР – положит. После полного клинико-лабораторного обследования пациентка выписывается с диагнозом: Хронический гепатит, лекарственного генеза (прием эстрагенных препаратов, аллергический компонент) с выраженным холестатическим синдромом. Хронический хеликобактерный гастрит, эрозии тела желудка. Рекомендовано: урсодезоксихолевая кислота (УДХК) в дозе 1000 мг/сут. (из расчета 20 мг/кг/сут), проведение антихеликобактерной терапии.

В марте 2008 года у пациентки развивается отек Квинке, в связи с чем она госпитализируется в аллергологическое отделение 7 городской больницы, где был назначен дексаметазон внутривенно. В апреле 2008 года госпитализируется в Институт хирургии им. А.В. Вишневского РАМН, где после проведения лабораторных и инструментальных методов обследования точный диагноз установить не удалось. Пациентка выписывается с предположительным диагнозом: Аутоиммунный гепатит – и назначается лечение преднизолоном по схеме, начиная с 45 мг/сутки, с постепенным снижением дозы по 5 мг каждые 5-7 дней. Однако на фоне терапии преднизолоном зуд усиливается, появляются отеки век, лица, нижних конечностей.

14.07.2008 пациентка впервые госпитализируется в гастроэнтерологическое отделение КРУ «КБ им.Н.А. Семашко» с описанными выше жалобами. При лабораторном обследовании обращает на себя внимание повышение уровня АЛТ до 1,95 ммоль/л, АСТ – до 1,57 ммоль/л, ЩФ – до 3715 нмоль/с-л, ХС общего – до 10,2 ммоль/л (впервые повышается), билирубина общего – до 120,5 → 104,6 (при выписке) мкмоль/л, билирубина прямого – до 91,3 → 80,0 мкмоль/л, билирубина непрямого – до 13,3 → 40,5 мкмоль/л (все анализы сдавались на фоне приема преднизолона). Церулоплазмин – 52,1 мг/дл (N 22-58). Диагноз при выписке: Холестаз неясного генеза. Аутоиммунный гепатит, II тип, АМА-отрицательный? Рекомендуется прием УДХК в дозе 750 мг/сут.

В августе 2008 года в Египте по рекомендации

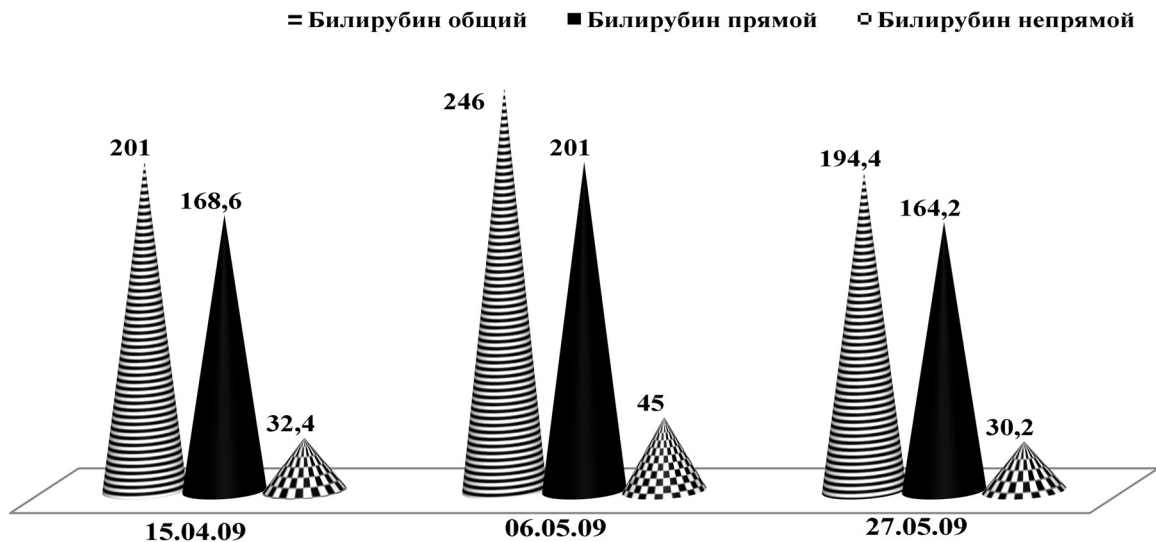


Рис.4 Динамика билирубина

местных врачей была произведена биопсия печени, неудачная попытка ЭРХПГ с явлениями панкреатита, повышением температуры тела до 39,0С, развитием асцита в послеоперационном периоде, лечение консервативное. 02.09.2008 поступила в отделение гастрохирургии КРУ «КБ им.Н.А. Семашко» с жалобами на желтушность кожных покровов, увеличение живота в объеме, снижение аппетита, изжогу, уменьшение количества и потемнение мочи, сонливость, боли в поясничной области, общую слабость, повышенную утомляемость. 10.09.2008 пере-

решено провести оперативное лечение: лапаротомия, ревизия органов брюшной полости. Ушивание желудочного свища, дренирование остаточной свищевой полости. Холецистостомия. Дренирование брюшной полости (под эндотрахеальным наркозом). Была проведена биопсия печени. Заключение: Изменения печени, характерные для внепеченочного холестаза. Во время пребывания больной в стационаре неоднократно проводились консилиумы в составе главных специалистов МЗ АРК, профессоров и сотрудников специализированных кафедр:

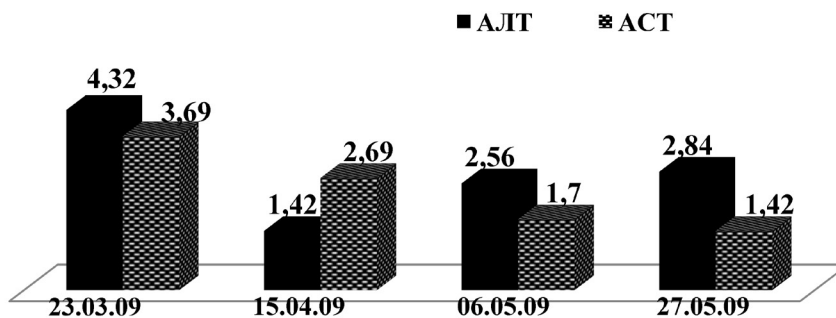


Рис.5 Динамика АЛТ, АСТ

ведена в отделение реанимации. При обследовании: абсцесс сальниковой сумки, асцит, панкреонекроз. На операции (10.09.2008): явления панкреонекроза, инфильтрат гепато-дуоденальной связки с распространением на желчный пузырь, абсцесс сальниковой сумки, выпот в брюшной полости 300,0. В послеоперационном периоде проводилась инфузионно-капельная, против-воспалительная, обезболивающая, антибактериальная, заместительная терапия. 14.09.2008, 17.09.2008 были произведены ревизия, санация и дренирование остаточной полости, смена тампона. 17.09.2008 при плевральной пункции было удалено 500,0 мл жидкости слева. При фистулографии: желудочный свищ, ограниченная полость сальниковой сумки. 29.10.2008 в связи с неэффективностью консервативной терапии было

гастроэнтерологов, хирургов, анестезиологов, патологоанатомов. Произведенные биопсии печени (Египет, КРУ «КБ им.Н.А. Семашко») были недостаточно информативны, имелись значительные разногласия по морфологическим изменениям и гистологическому заключению (шистосомоз – в Египте, ПБЦ, внепеченочный холестаз – в КРУ «КБ им.Н.А. Семашко»). Рекомендовано было дообследование в гепатологическом центре НИИ физико-химической медицины (г. Москва), ГУ «Институт общей и неотложной хирургии АМН Украины» (г.Харьков). Заключение консилиума: Холестаз неясной этиологии. Панкреонекроз после ЭРХПГ. В связи с удлинением времени выполнения теста связи чисел, что было расценено как минимальная печеночная энцефалопатия, пациентке к лечению решено было добавить Гепа-мерц. В декабре 2008 г. была проведена фистулография: Протоки сужены на всем протяжении. Данных за внутрипротоковую гипертензию и холедохолитиаз нет. 01.02.09 пациентка была выписана из стационара с диагнозом: Холестаз неяс-

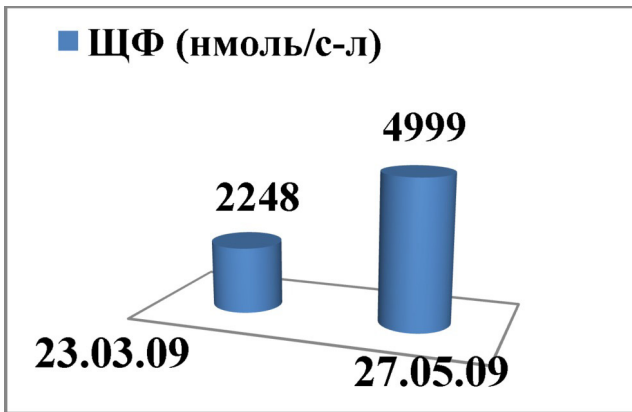


Рис.6 Динамика ЩФ

ного генеза. Таким образом, стационарное лечение в КРУ «КБ им. Н.А. Семашко» продлилось более 5 месяцев: 02.09.08-10.09.08 – в отделении гастрохирургии, 10.09.08-15.10.08 – в отделении реанимации, 15.10.08-29.10.08 – в отделении гастрохирургии, 29.10.08-30.12.08 – в отделении реанимации, 30.12.08-26.01.08 – в отделении гастрохирургии, 26.01.09-01.02.09 – в отделении гастроэнтерологии. На рис. 1,2,3 представлены результаты лабораторных методов исследования во время госпитализации.

Маркеры вирусных гепатитов от 25.09.2008 г. – результат отрицательный.

02.02.09 пациентка госпитализируется в ГУ «Институт общей и неотложной хирургии АМН Украины» (г. Харьков). По данным обследования в выше указанном лечебном учреждении точный диагноз установить не удалось. Был рекомендован курс клеточной терапии. Выписывается после проведения пересадки стволовых клеток с предположительным диагнозом: Хронический активный гепатит? Спленомегалия. Хроническая паренхиматозная желтуха. На фоне проведения клеточной терапии отмечается повышение уровня общего билирубина до 345 мкмоль/л (прямой – 197 мкмоль/л, непрямой – 148 мкмоль/л). В марте 2009 года самостоятельно амбу-

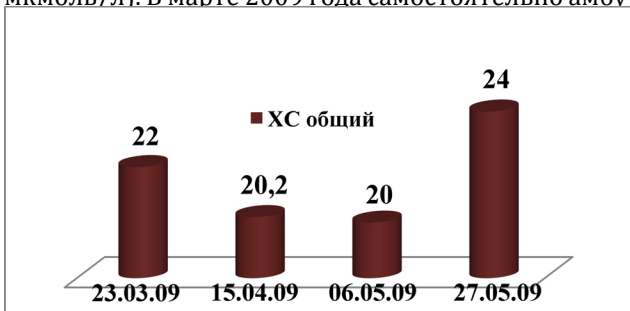


Рис.7 Динамика общего холестерина

латорно прошла курс гептрала внутривенно + per os – 1 месяц, берлитион внутривенно + per os – 1 месяц. Состояние без улучшения. Данные лабораторных методов обследования (в период с марта по май 2009 г.) представлены на рисунках 4-7:

Обращает на себя внимание повышение уровня билирубина до 246 мкмоль/л за счет прямой фракции, АЛТ – до 7 норм, АСТ – до 8 норм, щелочной фосфатазы до 4999 нмоль-л и общего холестерина до

24 ммоль/л. Курсы гептрала, холестирамина, практически непрерывного приема УДХК – практически без стойкого положительного эффекта.

Следующая госпитализация в гастроэнтерологическое отделение КРУ «КБ им.Н.А. Семашко» в июне 2009 г. Жалобы: выраженный зуд кожи, подергивания головы, рук, нарушение сна, боли в костях, мышцах, суставах, снижение массы тела, общую слабость. Объективно: состояние тяжелое. Тремор рук, подергивания головы. Резко пониженного питания. Кожные покровы сухие, тургор снижен. Ксантомы на веках, в углах рта, в местах инъекций на коже ягодич, задней поверхности бедер, множественная пустулезная сыпь в виде элементов диаметром 1-2 мм, с «кратерообразным» центром под корочкой. Кожные покровы насыщенно желтушны, с грязновато-серым оттенком. Участки гиперпигментации на спине, по ходу позвоночника, в местах инъекций. Ладони сухие, шершавые, с участками гиперпигментации в виде «желтых полос» по ходу борозд на ладонях. Склеры иктеричны. Повышенное оволосение на предплечьях, бедрах. При лабораторном исследовании: отмечается повышение уровня общего холестерина до 31,7 ммоль/л. После завершения курса обследования и лечения в стационаре выписывается с диагнозом: Вторичный холестатический гепатит смешанного генеза (медикаментозный и вследствие перенесенного панкреонекроза после ЭРХПГ в августе 2008 г.), умеренной степени активности. Кальциноз вирусного протока. Рекомендовано принимать в амбулаторных условиях гепа-мерц, урсофальк (1000 мг/сут).

В октябре 2009 года в связи с неэффективностью всей проводимой ранее терапии, усилением зуда и неоднозначностью диагнозов пациентка обращается за медицинской помощью на кафедру терапии и семейной медицины ФПО КГМУ им. С.И. Георгиевского. Был проведен консилиум сотрудников кафедры под руководством Главного гастроэнтеролога МЗ АРК. Учитывая жалобы, анамнез заболевания, данные клинко-лабораторного и инструментальных методов обследования, а также ухудшение состояния (усиление зуда, появление отеков век, лица, нижних конечностей; повышение уровня АЛТ, АСТ, ЩФ, билирубина) на фоне приема преднизолона было принято следующее решение. Сначала у пациентки имел место следующий диагноз: Хронический лекарственный гепатит (на фоне приема эстрогенов в течение 9 лет). Однако с учетом того, что лекарственные средства (в данном случае: длительный прием эстрогенов) являются триггером развития аутоиммунных заболеваний, произошла модификация диагноза в Ds: Неклассифицируемые заболевания («посторонние синдромы»): АМА-отрицательный ПБЦ (аутоиммунный холангит) (Лейшнер У. Аутоиммунные заболевания печени и перекрестный синдром. Пер. с нем. А Шептулин.- М.: "Анахарсис", 2005.-176 с.). Учитывая все выше изложенное, в частности, неэффективность терапии глюкокортикостероидами, было решено про-

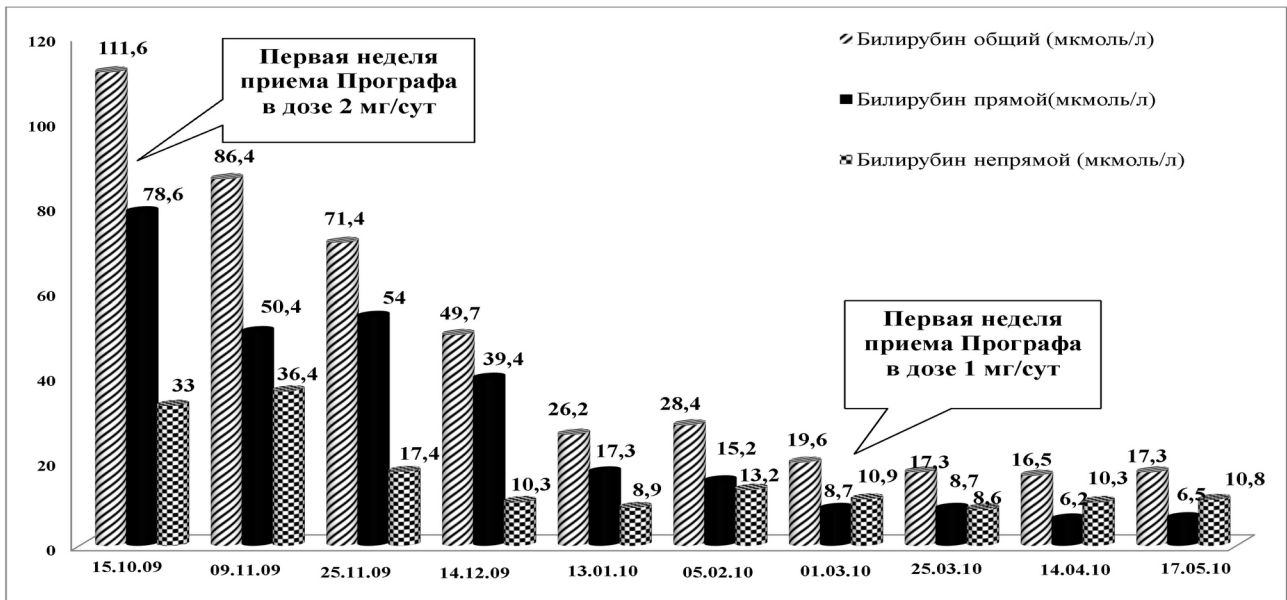


Рис.9 Динамика АЛТ, АСТ на фоне приема Прографа

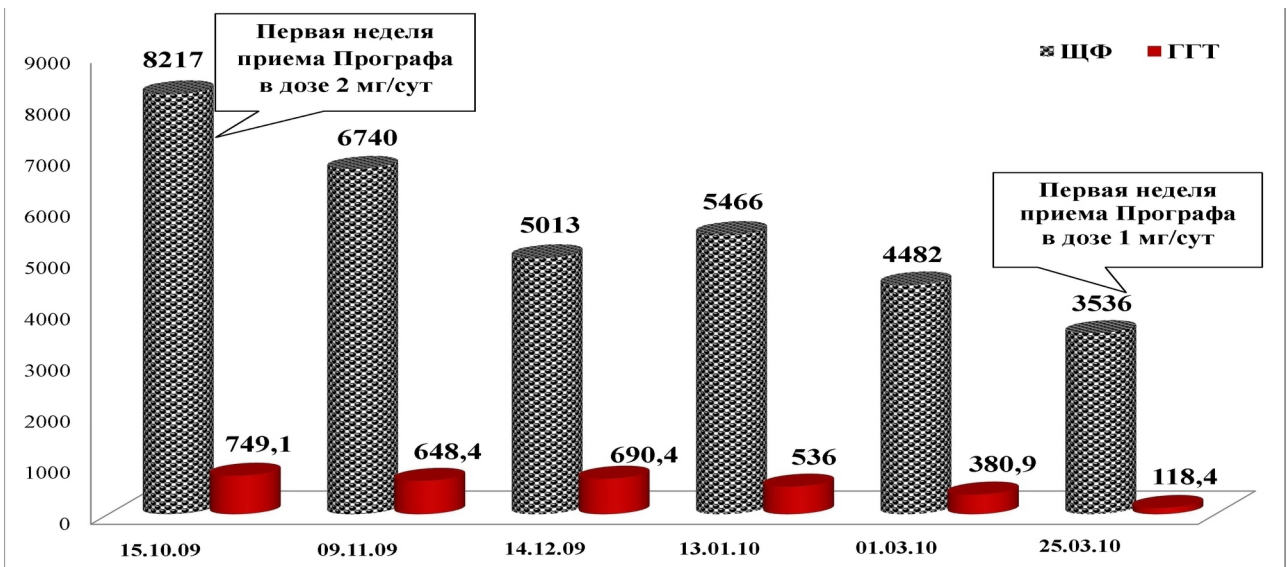


Рис.10 Динамика ЩФ, ГГТ на фоне приема Прографа

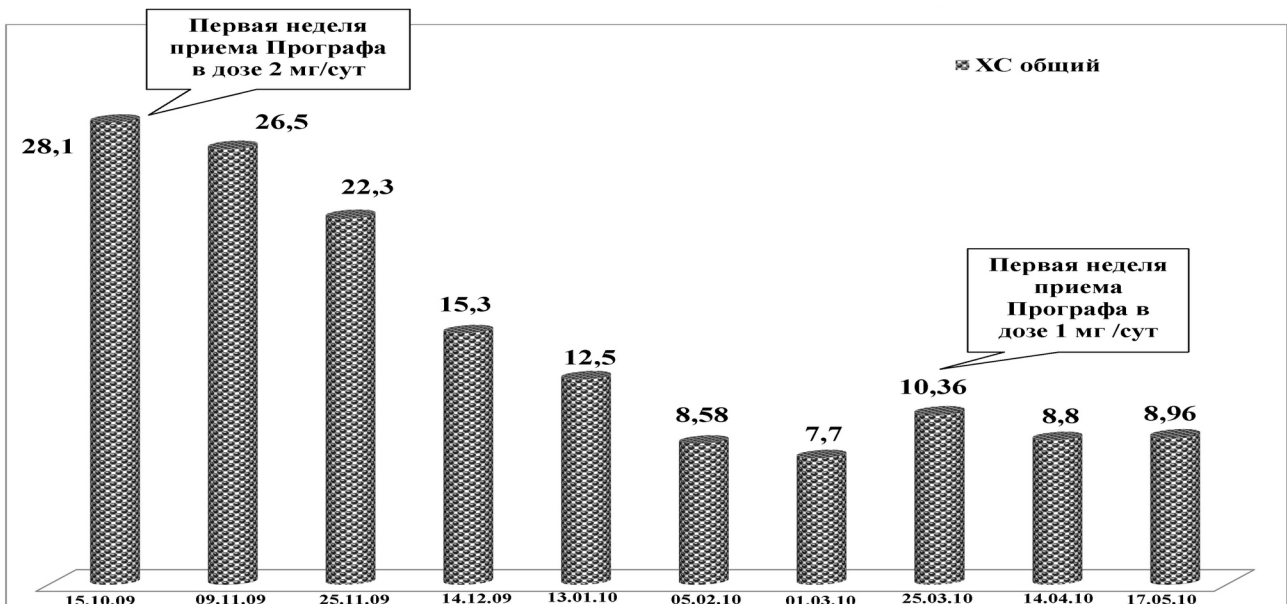


Рис.11 Динамика общего холестерина на фоне приема Прографа

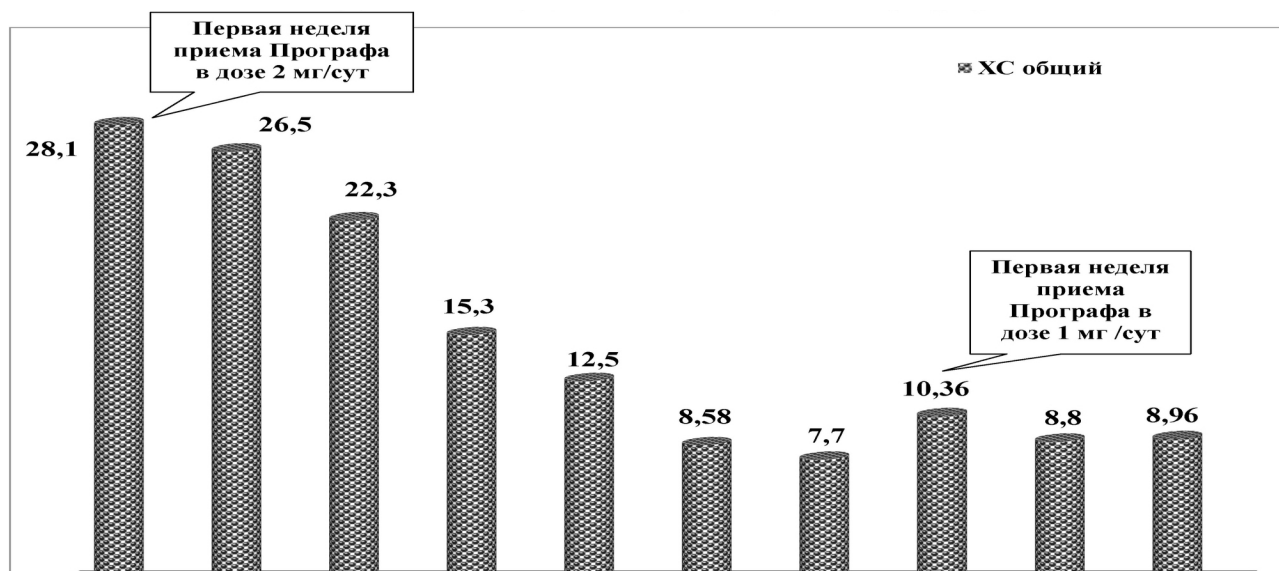


Рис.12 Динамика АЛТ, АСТ на фоне приема Прографа в дозе 0,5 мг/сут

вести пациентке иммуносупрессивную терапию и выбрать из цитостатиков препарат Програф (Такролимус) – высокоактивное иммуносупрессивное вещество, угнетающее формирование цитотоксических лимфоцитов, которые в основном отвечают за отторжение трансплантата, снижают активацию Т-клеток, зависимую от Т-хелперов пролиферацию В-клеток, а также формирование лимфокинов (таких как интерлейкины -2, -3 и γ -интерферон), экспрессию рецептора интерлейкина-2. Такролимус был открыт в 1984 году группой японских ученых во главе с Т. Goto, Т. Kino и Н. Hatanaka; это был первый обнаруженный макролидный иммуносупрессант, его открытию предшествовало открытие рапамицина (сиролимуса) Rapamune (Восточная Ирландия) в 1975. Как и циклоспорин, он был обнаружен в почвенных грибах, хотя он продуцируется типом бактерий, *Streptomyces tsukubaensis*. Название такролимус происходит от *Tsukuba macrolide*

immunosuppressant.

Данный выбор обусловлен тем, что имеются результаты исследований, подтверждающих эффективность приема такролимуса при ПБЦ и стероидрефрактерном АИГ. Так, по данным исследования, проведенного еще в 1993 году, было показано биохимическое улучшение (снижение уровня АЛТ, АСТ, билирубина и ЩФ) у пациентов с первичным билиарным циррозом на фоне приема такролимуса (Jhanson AW et al. Springer Semin Immunopathol 1993;14: 323-344). Результаты исследования, полученные учеными Флориды, свидетельствуют об эффективности и безопасности применения такролимуса у пациентов со стероидрефрактерным аутоиммунным гепатитом. Использование низких доз такролимуса привело к успешной биохимической и гистологической ремиссии и отмене преднизолона у пациентов со стероидрезистентным АИГ (Machicao V et al. Division of Hepatology and

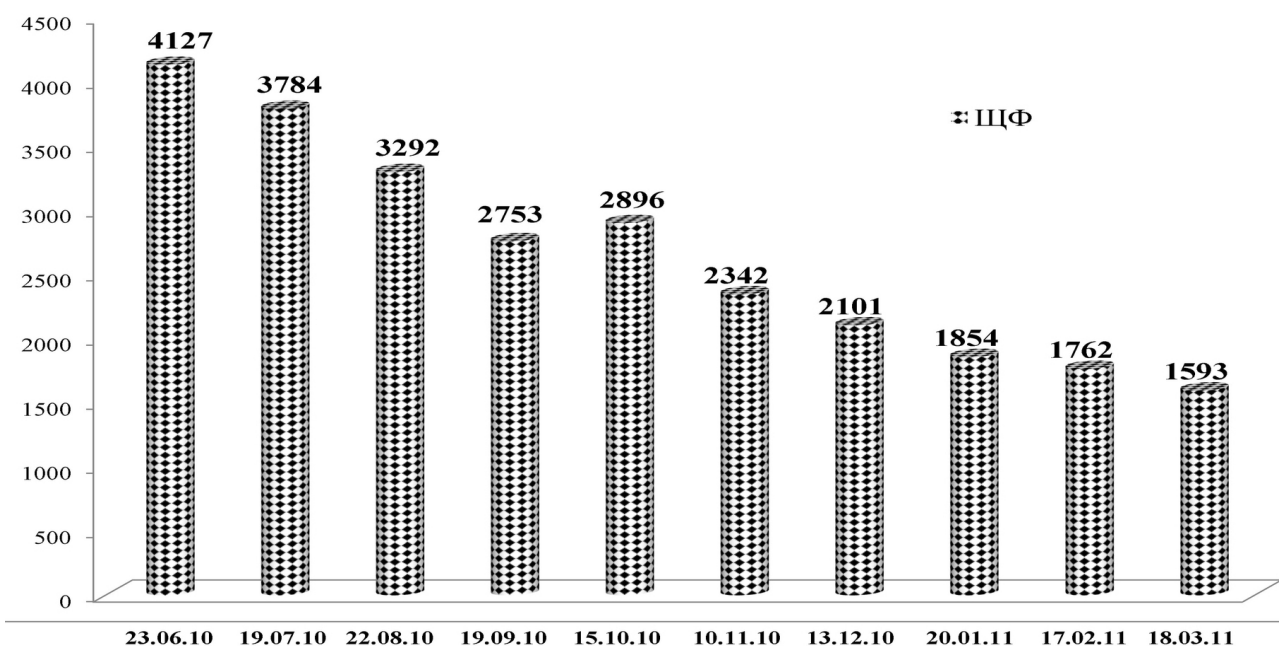


Рис.13 Динамика ЩФ на фоне приема Прографа в дозе 0,5 мг/сут

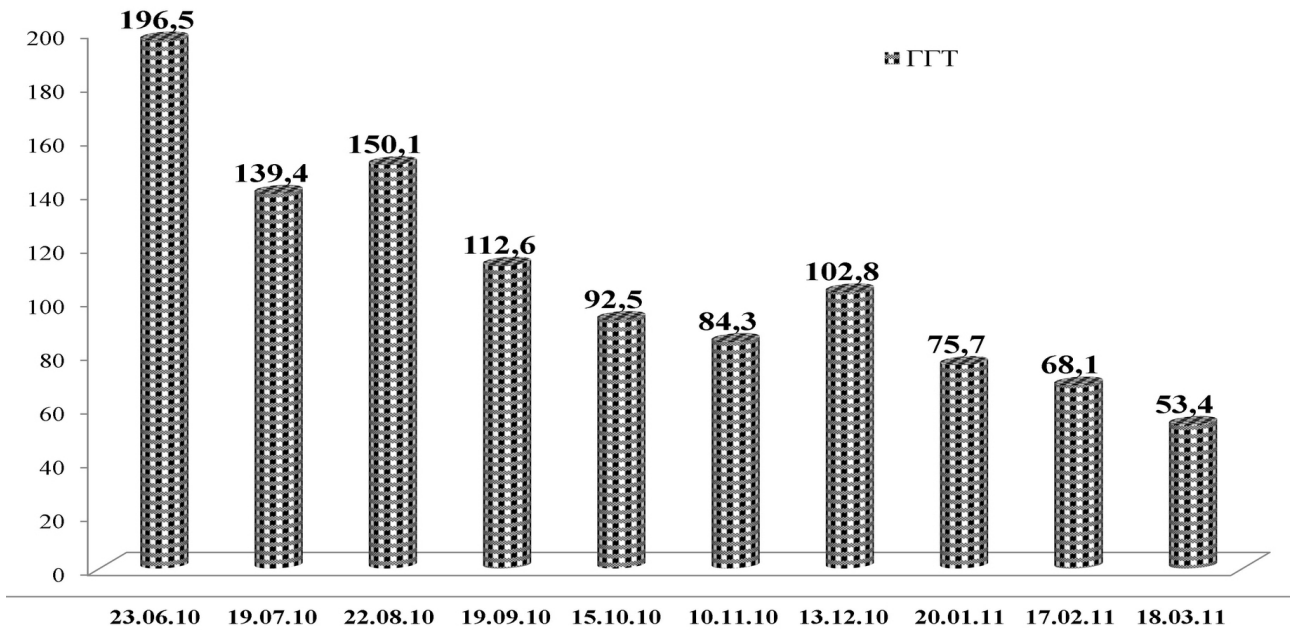


Рис.14 Динамика ГГТ на фоне приема Прографа в дозе 0,5 мг/сут

Gastroenterology Mayo Clinic, Jacksonville, Florida, USA). Схожие результаты были получены и в Дании: использование низких доз такролимуса привело к биохимическому и гистологическому улучшению воспаления без прогрессирования стадии фиброза у пациентов со стероидрефрактерным АИГ. Кроме того, низкие дозы такролимуса позволили постепенно отменить преднизолон (Fin Stolze Larsen et al, Department of Hepatology, Rigshospitalet, University Hospital of Copenhagen, Denmark).

В октябре 2009 года пациентке был назначен Програф в дозе 2 мг/сут (в 2 приема). В октябре 2009 года после консилиума впервые были получены положительные результаты маркеров аутоиммунных гепатитов (АМА). В связи с этим был поставлен

диагноз: Первичный билиарный цирроз, АМА-положительный. 05.03.2010 консилиумом сотрудников кафедры терапии в связи с эффективностью проводимой иммуносупрессивной терапии было принято решение о снижении дозы Прографа до 1 мг/сут. На рисунках 8-11 представлена динамика биохимических показателей на фоне приема Прографа.

На фоне приема Прографа субъективно отмечала улучшение самочувствия. Объективно: общее состояние относительно удовлетворительное. Наблюдалась положительная динамика: зуд уменьшился, тремор рук, подергивания головы, ксантомы исчезли, пациентка начала прибавлять в весе. Кожные покровы обычной окраски, чистые. Кроме того, наблюдалось снижение биохимических пока-

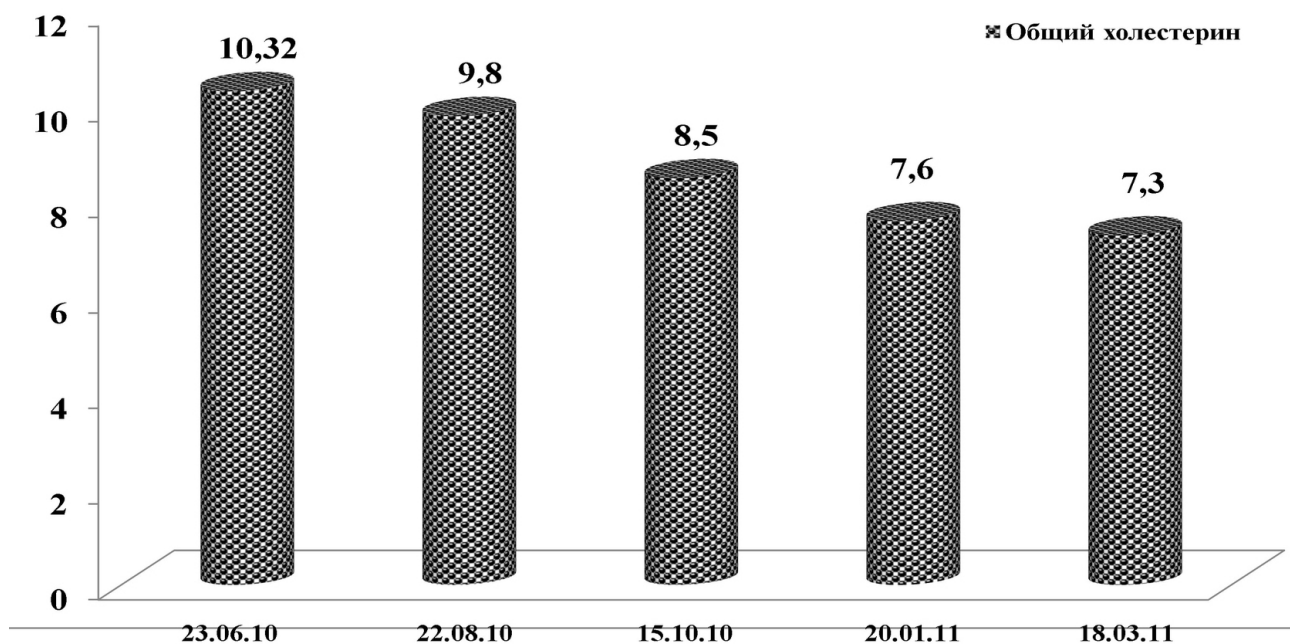


Рис.15 Динамика общего холестерина на фоне приема Прографа в дозе 0,5 мг/сут

зателей на фоне лечения Прографом. Как видно из рис. 8 в начале лечения уровень общего билирубина составлял 111,6 мкмоль/л, а уже через 6 месяцев (к 01.03.2010) достиг нормальных значений (19,6 мкмоль/л). Также наблюдалось снижение уровня ЩФ и ГГТП на фоне лечения (рис. 10): с 8217 до 3536 нмоль/с-л и с 749,1 до 118,4 ед/л, соответственно. Как представлено на рис. 11, уровень холестерина перед началом лечения составил 28,1 ммоль/л, а уже через 6 месяцев (01.03.2010) достиг почти нормальных значений (7,7 ммоль/л).

Учитывая эффективность и хорошую переносимость пациенткой иммуносупрессивной терапии с использованием Прографа, консилиумом сотрудников кафедры терапии и семейной медицины ФПО было принято решение о снижении дозы Прографа в 2 раза – с 1 мг/сутки на 0,5 мг/сутки с июня 2010 г. Как видно из представленных ниже рисунков 12-15, даже минимальная доза Прографа (0,5 мг/сутки) привела к снижению лабораторных показателей (АЛТ, АСТ, ЩФ, общего холестерина), что свидетельствует о высокой эффективности даже низких доз Прографа, а то, что в ходе лечения Прографом побочных эффектов не наблюдалось – о его безопасности.

Таким образом, лечение пациентки с использова-

нием Прографа оказалось безопасным и эффективным. Это свидетельствует о том, что иммуносупрессивная терапия Прографом может применяться в качестве альтернативного средства у пациентов с аутоиммунными заболеваниями (аутоиммунным гепатитом и первичным билиарным циррозом), рефрактерными к глюкокортикостероидам.

Литература

1. Pares A, Rodes J. Natural history of primary biliary cirrhosis. *Clin Liver Dis* 2003;7:779–94.
2. Milkiewicz P, Heathcote EJ. Fatigue in chronic cholestasis. *Gut* 2004;53:475–7.
3. Poupon RE, Chretien Y, Chazouilleres O, Poupon R, Chwalow J. Quality of life in patients with primary biliary cirrhosis. *Hepatology* 2004;40:489–94.
4. Talwalkar JA, Souto E, Jorgensen RA, Lindor KD. Natural history of pruritus in primary biliary cirrhosis. *Clin Gastroenterol Hepatol* 2003;1:297–302.
5. Poupon R. Trials in primary biliary cirrhosis: need for the right drugs at the right time. *Hepatology* 2004;39:900–2.
6. Prince MI, James OF. The epidemiology of primary biliary cirrhosis. *Clin Liver Dis* 2003;7:795–819.
7. Worman HJ, Courvalin JC. Antinuclear antibodies specific for primary biliary cirrhosis. *Autoimmun Rev* 2003;2:211–7.
8. Prince MI, Chetwynd A, Craig WL, Metcalf JV, James OF. Asymptomatic primary biliary cirrhosis: clinical features, prognosis, and symptom progression in a large population based cohort. *Gut* 2004;53:865–70. [Erratum, *Gut* 2004;53:1216.]

Досвід застосування такролімусу при первинному біліарному цирозі. Клінічне спостереження.

I. Л. Кляритська, О. В. Максимова

Дане клінічне спостереження демонструє приклад послідовного діагностичного пошуку та успішного лікування пацієнтки з первинним біліарним цирозом за допомогою імуносупресивної терапії.

Experience of tacrolimus for primary biliary cirrhosis. Clinical case.

I.L. Klyaritskaya, E.V. Maksimova

This clinical observation shows an example of sequential diagnostic search and the successful treatment of patients with primary biliary cirrhosis using immunosuppressive therapy.